Zur Kenntnis der aufsteigenden Sekundär-Degeneration im menschlichen Halsmark.

Inaugural-Dissertation

zur

Erlangung der Doktorwürde

in der

gesamten Medizin

verfasst und einer

Hohen medizinischen Fakultät

der

Kgl. Bayer. Ludwig-Maximilians-Universität zu München

vorgelegt von

Lilli Wedell
aus Düsseldorf.

München, 1905.
Kgl. Hof- und Universitäts-Buchdruckerei von Dr. C. Wolf & Sohn.

Zur Kenntnis der aufsteigenden Sekundär-Degeneration im menschlichen Halsmark.

Inaugural-Dissertation

zur

Erlangung der Doktorwürde

in der

gesamten Medizin

verfasst und einer

Hohen medizinischen Fakultät

der

Kgl. Bayer. Ludwig-Maximilians-Universität zu München

vorgelegt von

Lilli Wedell
aus Düsseldorf.

AKAD. LUDWIG MAX. BIBL.

München, 1905.
Kgl. Hof- und Universitäts-Buchdruckerei von Dr. C. Wolf & Sohn.

Gedruckt mit Genehmigung der medizin. Fakultät der Universität München.

Referent: Herr Obermedizinalrat Prof. Dr. von Bollinger.

Dem Andenken meines Vaters.

Digitized by the Internet Archive
in 2026

https://archive.org/details/IA41549027_0131

Vorliegender Fall von Kompressionsmyelitis wurde beobachtet in der zweiten medizinischen Klinik (Professor Dr. Müller) von Dezember 1902 bis zu dem im Juni 1904 erfolgten Tode. In dieser Arbeit soll er nur nach seiner pathologisch-anatomischen Seite hin untersucht werden.

Anamnese: Patient, 28 Jahre alt, Eltern gesund, kein Anhaltspunkt für tuberkulöse, luetische oder neuropathische Belastung. Keine Kinderkrankheiten, keine Spuren von Skrophulose oder Rhachitis. Im Alter von drei Jahren eine Verletzung des rechten Ellenbogens bei einem Sturze, wodurch die Bewegungsfähigkeit des Gelenkes bedeutend herabgesetzt wurde. Der Arm kann nicht über einen rechten Winkel gestreckt werden.

Mit 18 Jahren Halsdrüsenvereiterung rechts.

Vor sechs Jahren (1896) eine Reihe schwerer Verletzungen durch Sturz, besonders am Kopf. Nach dem ersten Unfall ein Ausschlag von der Grösse eines Handtellers in der linken Glutealgegend. Keine Therapie. Nach dem zweiten Unfall vergrösserte sich der Ausschlag auf Suppentellergrösse. Angeblich nach Behandlung mit feuchten Umschlägen, Vergrösserung des Ausschlages über den Oberschenkel auf den doppelten Umfang, seitdem unverändert. Keine Schmerzen, kein Eiter, stets Borken und leichte Blutungen. Die jetzige Erkrankung seit sechs Wochen. Ohne Anlass plötzliche Schmerzen auf der Brust und im Rücken zwischen den Schulterblättern. Nach acht Tagen Schmerzen in den Beinen, erst grosse Müdigkeit, dann Stechen in den Knieen, beim Gehen Nachgeben der Knie. Nach vier Wochen Arbeitsunfähigkeit. Patient kann nur mit heftigen Schmerzen in beiden Knieen auftreten. Schwellung oder Rötung der Gelenke nie vorhanden, ebenso kein Fieber. Infektion wird negiert, Potatorium ca. 4 Liter, Rauchen stark.

Status praesens: Graziler Körper von gutem Ernährungszustand, kräftiger Muskulatur und entsprechendem Fettpolster. Haut und Schleimhäute: anämisch. Gebiss: defekt. Zunge: feucht, nicht belegt. Pupillen: gleich, prompt reagierend, Zunge wird gerade vorgestreckt. Rachenschleimhaut: leicht gerötet. Beklopfen der Wirbelsäule, an welcher eine Difformität nicht zu sehen ist, nicht schmerzhaft. Hals: an der rechten Seite ovale, rote Narbe. Drüsen: sind am Hals stark induriert fühlbar, des-

gleichen in der Inguinalgegend. Der rechte Arm ist im Cubitalgelenk ankylotisch, im rechten Winkel gebeugt, von da aus ist Beugeexkursion möglich. Die Muskulatur am rechten Arm deutlich atrophisch.

Thorax: mässig breit und tief, mittelmässig erweiterungsfähig.

Lungengrenzen: R. V. U.: Rand der sechsten Rippe.

Links hinten unten
Rechts hinten unten } XI. B. W. verschieblich.

Überall lauter Schall, keine Differenz, reines Vesikuläratmen.

Herz: Grenzen normal, Töne rein. Spitzenstoss im fünften Intercostalraum innerhalb der Mammillarline. Aktion: kräftig, rhythmisch.

Abdomen ohne besonderen Befund.

In der ganzen linken Glutealgegend und am Oberschenkel ist die Haut ins rötlichbraune und lederartig verfärbt. Die Verfärbung grenzt sich gegen die normale Umgebung scharf ab. In den verfärbten Bezirken finden sich eingestreut intensiv rote, meist circumskripte, aber auch diffuse Rötungen, die erhaben sind über die Umgebung und stellenweise rauhe Borken tragen.

Nervensystem: Motilität. In der linken und rechten Oberextremität mit Ausnahme des rechten Ellenbogengelenkes alles intakt. Grobe Kraft in allen Muskelgruppen gut erhalten. Passive Motilität, ebenso aktive der beiden Unterextremitäten normal. Grobe Kraft gut erhalten. Die Bewegungen werden bei Rückenlage gut ausgeführt und mit grosser Kraft. Aufrichten und Niederlegen ebenfalls normal. Bei der Aufforderung, das Bett zu verlassen, zeigt sich eine gewisse Steifigkeit der unteren Extremitäten, der Gang des Patienten ist vorn leicht übergebeugt, die Kniee werden nur leicht gebeugt. Patient tritt ziemlich fest mit der Ferse am Boden auf.

Reflexe: Die Tiefenreflexe der oberen Extremität angedeutet. Patellarreflex beiderseits lebhaft. Fussklonus beiderseits gesteigert, rechts mehr wie links, ebenso Achillessehnenreflex. Patellarklonus beiderseits, Tibialis-Phänomen beiderseits deutlich. Babinski nicht vorhanden. Streich-, Stich- und Kitzelreflex fehlt. Cremasterreflex vorhanden. Bauchdeckenreflex fraglich. Koordinationsstörungen sind nicht vorhanden.

Sensibilität: deutlicher Dermographismus, Conjunktivalreflex aufgehoben. Würgreflex aufgehoben. Sensibilität auf Wattebauschberührung am ganzen Körper intakt. Die Prüfung an den Fusssohlen nicht ganz einwandsfrei. An beiden Unterextremitäten wird spitz und stumpf nicht deutlich unterschieden, Angaben sehr verschieden. Am ganzen Körper wird warm und kalt empfunden und ist die Schmerzempfindung intakt.

28. XII. Gang sehr stark spastischataktisch. Es ist eher eine Verschlimmerung zu konstatieren. Therapie Mix. Kali jodati.

3. I. Sensibilitätsstörung nicht vorhanden, Blasen- und Mastdarmstörungen nicht vorhanden. Verschlimmerung, Patient kann kaum gehen. In den Zehengelenken angeblich Gefühl der Steifigkeit.

Hg. Schmierkur beginnend am 3. I. 03.

15. I. Angeblich Verschlimmerung vom ersten Tage der Schmierkur. Kein Gefühl der Zehensteifigkeit mehr, dagegen Krampf in der Fusssohle und ganzen unteren Extremität, besonders nachts. Sensibilität in den Fusssohlen auf feine Berührung gestört, auf grobe Berührung intakt. Elektrische Bäder bringen subjektives Besserbefinden.

15. II. Organbefund unverändert. Blasen- und Mastdarmfunktion ohne Störung, kein Tenesmus. Untere Extremität: Vollkommene Lähmung aller Muskeln, willkürliche Bewegung aufgehoben, gegen passive Bewegung fühlt man deutlichen Widerstand, doch ist keine ausgesprochene spastische Lähmung vorhanden. Sensibilität bis auf Planta pedis normal. Die stereognostische Empfindung scheint an den unteren Extremitäten weniger ausgeprägt.

Die elektrische Prüfung ergibt überall normale Verhältnisse. Keinerlei Entartungsreaktion. Reflexe wie oben. Babinski positiv.

Gehirnnerven ohne besonderen Befund.

24. III. Patellarreflex zur Zeit nicht auszulösen, langsame Kontraktion der Beuger. Achillessehnenreflex lebhaft, leichter Clonus des Quadriceps. Babinski stark positiv. Cremasterreflex fehlt beiderseits. Sehr starke direkte Erregbarkeit der Muskulatur, namentlich links, rechts langsame Kontraktion. Ohne dass Patient es merkt, geht Urin unwillkürlich ab. Stuhl nur auf Einlauf. Passive Bewegung wird in beiden Beinen nicht empfunden, Sensibilitätsstörung vorhanden (Abbildung verloren gegangen).

Siebter Halswirbel zeigt starke Prominenz.

Der Decubitus hat stark zugenommen. Tiefes, jauchiges Geschwür auf den alten Ulcusnarben entstanden.

5. V. Der oberste Teil des Femur liegt frei, Trochanterengegend zum grossen Teil nekrotisch. Eiter im Harn. Bei Bettlage werden die Beine an den Leib gezogen, dabei werden die Oberschenkel stark aneinander adduziert. Stellung unwillkürlich und durch Spannung in der Muskulatur bedingt. Die Spasmen sind am stärksten in den Adduktoren, demnächst Flexoren der Ober- und Unterschenkel. Spasmen sind wechselnd. Die Bauchmuskulatur ebenfalls gelähmt, dabei kontrahiert. Bei Atmung werden die Bauchmuskeln bewegt. Auch die unteren Rückenmuskeln sind abgeschwächt. Aufrichten geht nur mit Unterstützung beider Hände.

Sehnenreflexe fehlen in der rechten oberen Extremität, links Tricepsreflex lebhaft. An den unteren Extremitäten besteht erhebliche Reflexsteigerung. Babinski: Dorsalflexion träge, nur durch starke Reize.

Sensibilität: Hypästhesie für alle Qualitäten von der Gegend der Mammillen abwärts beiderseits, besonders Schmerzempfindung stark herabgesetzt. Gefühlsempfindung vom rechten Rippenbogen abwärts so gut wie erloschen.

Sphinkteren: Einzig nachweisbare Störung: nach dem Stuhl starker Harndrang, den Patient nicht unterdrücken kann. Keine lokalisierte Schmerzempfindung der Wirbelsäule. Auf elektrische Bäder keine objektiv nachweisbare Besserung.

12. VIII. Leichte Temperatursteigerung, kein Husten, kein Auswurf. Stärkere Kontraktion der Beine, besonders des linken.

5. XII. Patient kann Kopf nur unter grossen Schmerzen beugen. Ein leichter Schlag auf den Kopf verursacht grosse Schmerzen. Krämpfe treten nicht auf.

1. I. 04. Stinkender Urin. Therapie: Urotropin. Ständiges Harnträufeln bei nicht nachweislicher Füllung der Blase. Kein Fieber, keine Lungenerscheinungen. Multiple gangränöse Prozesse sehr oberflächlicher Art.

15. II. Lungen- und Herzbefund absolut nichts Krankes nachzuweisen. Grobe Kraft der Hände recht gering, besonders rechts, der Arme gut, rechts geringer. Reflexe lebhaft, nur fehlt Tricepsreflex rechts. Beim Atmen bewegen sich die unteren Thoraxpartien nur sehr wenig, Intercostalräume bleiben eingesunken. Zwerchfell bewegt sich gut. Bauchdeckenreflexe fehlen beiderseits. Bei Beklopfen der linken Patellarsehne lebhafter Clonus des Quadriceps. Babinski links stark positiv.

28. V. Der rechte Femur liegt bis zur Hälfte frei. Decubitus links stark zugenommen, kein Eiter, rechts massenhaft.

1. VI. Reflektorische Beugekontraktion beider Beine mit starker Kontraktion der Bauchdecken, durch Hautreize von den Beinen sofort auszulösen; ebenso wenn nur an das Bett gestossen wird. Spastische Symptome etwas zurückgegangen. Keine klonischen Zuckungen mehr, wechselndes Verhalten der Reflexe. Hypothenar atropisch, links deutlicher als rechts. Links auch die Interossei atrophisch. Im rechten Handteller mitunter das Gefühl des Pelzigseins, rechts beständig taubes Gefühl, namentlich an dem kleinen Fingerballen, hier auch subjektiv geringe Sensibilitätsstörung. Urin- und Stuhl-Entleerung wie früher. Sensibiliätsstörungen haben sich nich verändert.

Prüfung auf TBC positiv. Eiweiss in den letzten Monaten positiv. Diazo negativ.

Tod am 30. VI. 04.

Autopsie*): 1. VII. 04. Sieben Stunden nach dem Tode.

Äussere Besichtigung: Männliche Leiche, abgemagerter Ernährungszustand. Vereinzelte Totenflecken. Totenstarre aufgehoben. Über rechtem Keilbeinflügel eine circumskripte Decubitalstelle. Ebenso über den äusseren Malleolen, der linken grossen Zehe, im Bereich der Aussenfläche des

*) Sektions-Journal des pathologischen Instituts Nr. 628. 1904.

rechten Oberschenkels findet sich entsprechend der ganzen Oberhälfte der Knochen blossgelegt und seiner Corticalis entkleidet. Die Spongiosa in grosser Ausdehnung bloss. Diese Partie zackig begrenzt, an dem linken Oberschenkel liegt die obere Partie ebenfalls bloss, doch Periost noch erhalten.

V., VI. (letzterer besonders stark), VII. Hals- und I. Brustdorn ragen kyphotisch über die Linie der Wirbelsäule heraus. Beide Unterschenkel stark ödematös. Beine in Kontrakturstellung. Rechtes Armgelenk in Kontraktur. An Hand und Ellenbogen einzelne Hautnarben. Im Abdomen freie Flüssigkeit. Darm gebläht. Leber überragt Rippenbogen fingerbreit.

Respirationsorgane: Bei Öffnung der Brusthöhle Herzbeutel handbreit vorliegend. Linker Pleuraraum enthält wenig seröse trübe Flüssigkeit. Linke Lunge besonders über Oberlappen mit Brustwand ziemlich fest verwachsen. Rechte Lunge ebenfalls besonders mit Spitze verwachsen. Im rechten Pleuraraum flockige Flüssigkeit. Im Herzbeutel ½ Quart klarer seröser Flüssigkeit. Linke Lunge ziemlich klein. Oberlappen mit dicken Schwarten besetzt. Am Unterlappen Pleura wenig getrübt. Frische Auflagerungen fehlen fast gänzlich. Auf Durchschneidung Oberlappen nur wenig lufthaltig, besonders in unteren Partien mit zahlreich peribronchial gestellten, zusammenfliessenden, verkästen Knötchen durchsetzt. Unterlappen, Saft- und Blutgehalt reichlich. Luftgehalt unten gänzlich aufgehoben. Dort kleine bronchiektatische Cavernen. Auf Druck quillt reichlicher, eiteriger Inhalt heraus. Rechte Lunge zeigt über Spitze schwartige Membranen, sonst leidlich abziehbare Auflagerungen. Gewebe des Oberlappens, Luftgehalt in mittleren und unteren Partien reduziert. Das ganze Gewebe von zahlreichen peribronchialgestellten, kleineren und grösseren Knötchen durchsetzt, ebenso Mittel- und Unterlappen. Grosse Gefässe leer. Bronchiale Lymphdrüsen anthrakotisch geschwellt und mit kleinen Knötchen versehen.

Zwerchfell ist in seiner pleuralen Fläche besonders über der rechten Kuppe mit sehr zahlreichen zottenmiliaren, durchschimmernd vielfach confluezierenden, gruppenförmig angeordneten Knötchen übersät.

Zirkulationsorgane: Herz von entsprechender Grösse. An der Vorderfläche des rechten Ventrikels und der hinteren Fläche des linken Ventrikels: Sehnenflecke. Subpericardiales Fett spärlich. Im rechten Ventrikel und Vorhof reichliche Cruorgerinnsel, ebenso links. Endocard des rechten Ventrikels und der Klappen zart und durchsichtig. Rechter Vorhof geräumig. Muskulatur recht anämisch, schlaff. Linker Ventrikel taubeneigross. Endocard unverändert. Aortenklappen zart. Mitralsehnen fehlen, miteinander verwachsen. Mitralis selbst nicht verdickt. Papillarmuskel etwas verdickt und verknüpft. Muskulatur von blasser, braunroter Farbe.

Abdomen: Milz mit Zwerchfell fest verwachsen, nicht vergrössert, im Durchschnitte blass, Gewebe deutlich. Magen etwas violett verfärbt. Schleimhaut mässig injiziert. Schleimgehalt gering, Falten ausziehbar. Im

Dünndarm weicher, im Dickdarm reichlicher Kot. Peyer'sche Plaques geschwellt. Mesenteriale Lymphdrüsen etwas geschwellt und mit Knötchen versehen. Leber an der Oberfläche fast in ganzer Ausdehnung verwachsen und mit festen Membranen bedeckt. Auf Durchschnitt Leber von gehöriger Konsistenz, ziemlich blutarm. Zeichnung der Acini recht deutlich. Centra eingesunken. In der Gallenblase sind 10 ccm dunkler fadenziehender Galle.

Harnapparat: Nieren mit mässiger Fettkapsel leicht abziehbar. Auf Durchschnitt findet man Zeichnung von Mark und Rinde deutlich. Rinde etwas verbreitert, wenig überquellend. Zeichnung des Labyrinthes verwaschen. Markstrahlen injiziert, Organ mässig vergrössert, im Nierenbecken nichts Besonderes.

Nervensystem: Bei Herausnahme des Rückenmarks finden sich die Körper des untersten Halswirbels sowie des ersten Brustwirbels mit käsigen, eiterigen Massen durchsetzt. Daselbst ist die Vorderfläche der Dura mit käsigen, bröcklichen Auflagerungen versehen und die weichen Häute mit feinen Spangen mit der Peripherie des Markes verbunden. Auf dem Querschnitt ist die Rückenmarkssubstanz selber in ihrem sagittalen Durchmesser verkleinert. Die Zeichnung daselbst undeutlich. Das Rückenmark wird zwecks weiterer Untersuchung konserviert.

Anatomische Diagnose: Chronische Tuberkulose der linken Lunge mit akuter miliarer Ausbreitung auf die rechte. Pneumonie rechts. Pleuritis adhaesiva beiderseits. Pleuritis exsudativa dextra. Trübe Schwellung der Nieren. Caries des unteren Hals- und des obersten Brustwirbels, mit tuberkulöser Pachymeningitis und Adhäsivmeningitis. Kompressionsmyelitis des Halsmarks. Decubitus.

Mikroskopische Untersuchung.

I. Kompressionsstelle.

Die Kompression reicht bis zum unteren Teil des sechsten Cervikalsegments. Der Querschnitt des Rückenmarks ist von vorn nach hinten abgeplattet. Marchipräparate zeigen diffuse Schwärzung, ohne dass eine bestimmte Stelle des Querschnitts besonders befallen wäre. Die Schollen liegen

besonders in der Umgebung der Gefässe angehäuft. Weigerts Markscheidenfärbung zeigt entsprechenden Befund. Während die Wurzeln noch einigermassen erhalten sind — es sind auch hier die Querschnitte der Markscheiden vielfach erweitert, und es fehlen einzelne Markscheiden ganz — ist auf dem übrigen Querschnitt nur an einzelnen, unregelmässig gelagerten Stellen von Markscheiden noch etwas zu sehen, so im Bereich der Wurzeleintrittszone und der Kommissur.

Kernfärbung: Meningen besonders an den dorsalen Partien mit dem Rückenmark verwachsen. Stark verdickt. In der Umgebung sehr zahlreiche, stark verdickte Gefässe, mässige Infiltration mit Rundzellen. Die vorderen und besonders die hinteren Wurzeln sehr kernreich, sklerotisch. Die Gefässe sind stark vermehrt, im ganzen Querschnitt prall gefüllt, mit verdickten Wandungen. Die Grenze von grau und weiss verwischt. Der ganze Hinterstrang, die dorsale Hälfte des Seitenstranges und des Vorderstranges sind, abgesehen von den peripheren Teilen des Querschnittes, durchsetzt von einem System von Lücken, von welchen die meisten bei starker Vergrösserung — als je um einen Achsencylinder herumgelagert — sich erkennen lassen. Einzelne grössere Lücken zeigen gar keinen Inhalt, andere kleinere enthalten einen Zellkern, um welchen Protoplasma von wabiger Struktur sich findet. Zellen dieser Art finden sich auch sonst in grosser Menge im Gewebe (Körnchen-Zellen). Das Faserwerk der Glia ist sehr dicht, die Gliazellen sind zum Teil vergrössert, doch finden sich keine Monstrezellen. Die Ganglienzellen der Vorderhörner sind in einem kurzen Bezirk völlig verschwunden, etwas weiter oben relativ gut erhalten, doch sieht man Tigrolyse in verschiedenen Formen.

II. Untersuchung der Cervikalsegmente vom oberen Teil des sechsten bis zum oberen Teil des zweiten Segmentes.*)

1. Nach Marchipräparaten.

Sechstes Cervikalsegment. In diesem finden wir eine vollkommene Degeneration der Goll'schen Stränge; die Schollen sind sehr zahlreich, liegen dicht zusammen und sind stark schwarz tingiert. Die Degeneration liegt gleichmässig zu beiden Seiten des Septum medianum post. und reicht bis zum Septum paramedianum, steigt in derselben Richtung bis zur hinteren Kommissur herauf und biegt in einen Bogen um. In den Burdach'schen Strängen ist die Degeneration viel geringer, die Schollen sind diffus zerstreut, kleiner und schwächer tingiert. Nahe der Peripherie ist rechts ein kompaktes, kreisförmig angeordnetes Degenerationsfeld. Auch erstrecken sich die Schollen weiter in die Tiefe nach ventral, während sie links nur in den der Peripherie benachbarten Teilen anzutreffen sind. Von der Hinterhornspitze entlang der ganzen Seitenstrangperipherie sind starke Schollen-Einlagerungen vorhanden, die sich weiter in das Vorderstranggrundbündel und den Vorderstrang fortsetzen. Medialwärts erstrecken sie sich über den ganzen Seitenstrang bis in die Nähe der grauen Substanz. Die Schollen sind an einzelnen Stellen grösser und stärker tingiert und zu mehr circumskripteren Herden angeordnet.

In dem Areal der Kleinhirnseitenstrangbahn und des Gowers'schen Bündels ist die Degeneration am stärksten. Im Kleinhirnseitenstrang erstreckt sich die Degeneration von der Hinterhornspitze aus. Hier befindet sich beiderseits ein Herd, der sich von der Hinterhornspitze bis ungefähr über ein Fünftel der Gesamtperipherie des ganzen

*) Die Bezeichnung der Bahnen und Felder im Querschnitt ist nach Ziehen gewählt.

Seitenstranges erstreckt, mondsichelförmig gestaltet ist und scharf begrenzt. Dann zieht das Feld in einem breiten Saum nach ventral und geht ohne Trennung in die Degeneration des Gowers'schen Bündels über. Das Gowers'sche Bündel selbst ist in seiner ganzen Ausdehnung gleichmässig ergriffen. Die Grenzen der Kleinhirnseitenstrangbahn und des Gowers'schen Bündels sind gegen die Pyramidenbündel und den Seitenstrang rechts nicht scharf zu bestimmen und gehen diffus ineinander über; sowohl in den Pyramidenseitensträngen wie in den Seitenstrangresten klingt die Degeneration medialwärts allmählich ab. Die Schollen werden kleiner und heller und liegen weiter auseinander.

Die seitliche Grenzschicht des Seitenstranges ist nicht ergriffen, um die graue Substanz herum befindet sich ein schmaler Streifen, der fast frei ist.

Links ist die Degeneration in den Pyramidenbündeln erheblich stärker wie rechts.

Der ventrale Teil des Gowers'schen Bündels geht in das Gebiet des vorderen Markbündels diffus über, es sind dort reichliche, stark schwarze Schollen. Auf diese Schollenanhäufung folgt ein Gebiet — sulcomarginale Zone —, ein Herd mit kleineren und helleren Schollen, der sich entlang dem Sulcus anterior stärker fortsetzt. Hier klingt das Degenerationsgebiet ab, und am Boden des Sulcus anterior liegen nur noch vereinzelte Schollen, die nur schwach tingiert sind.

Fünftes Cervikalsegment: linker Seitenstrang: Am Rand des ganzen Vorderseitenstranges reichliche, schwarze Punkte, dichter im Bereich des Gowers'schen Bündels und ohne Grenze übergehend in das Gebiet der Kleinhirnseitenstrangbahn. Dann breiter im Bereich des Gowers'schen Bündels, etwas schmäler im Bereich der Kleinhirnseitenstrangbahn

und noch etwas schmäler im ventralsten Viertel des letzteren. Schwächer degeneriert ist das Gebiet der Pyramidenbahn und des Intermediärbündels. Die seitliche Grenzschicht der grauen Substanz fast vollkommen frei. Spärliche Schollen enthalten die Randpartien des Vorderseitenstranges nach vorne vom Gowers'schen Bündel, also das Gebiet der vorderen Markbrücke, der absteigenden Kleinhirnseitenstrangbahn und des Sulco-marginalbündels.

Frei ist der Vorderstrangrest und Seitenstrangrest mit Ausnahme der eben als degeneriert angegebenen Felder.

Rechter Seitenstrang. Im ganzen verhält sich die Degeneration wie links. Im Pyramidenseitenstrang ist sie spärlicher und hört näher der Peripherie auf. Im Bereich der Kleinhirnseitenstrangbahn setzt sich ein stärker durchsetzter aber kleinerer Teil wie links ab, durch eine hellere Brücke getrennt vom mehr ventralen Teil. Auch ist diese dichtere Zone schmäler.

Hinterstränge. Links: Die Goll'schen Stränge mit reichlichen schwarzen Schollen nach vorne flaschenförmig endigend. Die Burdach'schen Stränge frei von Schollen mit Ausnahme einer Partie neben dem Goll'schen Strang links, entsprechend dem Felde in der tieferen Ebene, aber etwas grösser und dicht an den Goll'schen Strang herangerückt. Im ventralen Teil lateral vom Goll'schen Strang ein schmaler Streifen schwarzer Punkte, entsprechend dem vorderen Teil des Kommafeldes. Die Maschen finden sich im ganzen Gebiet der dichter und weniger dicht mit Punkten durchsetzten Stellen, nicht an den übrigen.

Rechts fehlt im Hinterstrang die Schollenanhäufung im Bereich des Kommafeldes. Das hintere neben dem Goll'schen Strang gelegene Feld ist nur eben angedeutet. Die Maschenräume wie links.

Viertes Cervikalsegment: linker Seitenstrang. Die Rand-Degeneration im Bereich der vorderen Markbrücke und des ventralen Teils des Gowers'schen Bündels schwächer. An der Stelle, wo das Gowers'sche Bündel den Rand des Rückenmarks erreicht, eine leichte Vorwölbung nach innen mit ziemlich scharfer Abgrenzung gegenüber dem schwächer durchsetzten Gewebe. Der erwähnte dorsale Teil der Kleinhirnseitenstrangbahn ähnlich wie in V, dann eine kurze Stelle mit schwächerer Schollenanhäufung, dann setzt eine dichtere Degeneration ein, welche nach vorne zu allmählich in die erwähnte Verbreiterung übergeht. Gegend der ganzen Pyramidenbahn und des Intermediärbündels von ziemlich dichten Schollen durchsetzt. Seitenstrangrest und der grauen Substanz anliegender Teil der vorderen Markbrücke mit spärlichen Schollen.

L. Hinterstrang. Das Feld im dorso-medialen Teile des Burdach'schen Stranges sehr schwach. Goll'scher Strang wie oben, nur der Flaschenhals schmäler. Gegend des Sulcomarginalbündels, soweit es den ventralen Teil des Rückenmarks und den vordersten Teil des Sulcus anterior begrenzt, mit reichlichen Punkten.

R. Seitenstrang. Abweichung von links: Spärliche Durchsetzung der Pyramidenseitenstrangbahn. Gleichmässige Rand-Degeneration im Bereich der Kleinhirnseitenstrangbahn und Gowers'schen Bündels, soweit letzteres den Rückenmarksrand erreicht.

R. Hinterstrang: wie V. Hintere Wurzeln frei.

Drittes Cervikalsegment: linker Seitenstrang. Im Bereich der vorderen Markbrücke ist die Degeneration fast ganz verschwunden, ebenso bis auf wenige ganz verstreut liegende Punkte im ventralen Teile des Gowers'schen Bündels. Die Begrenzung gegenüber dem übrigen Gewebe,

das kaum noch Punkte enthält, ist scharf. Den Rand des Rückenmarkes erreicht das Bündel mehr dorsal wie in IV, die Vorwölbung nach innen ist bedeutend stärker und ist schollenförmig gestaltet. Seine grösste Breite hat es ungefähr in der Höhe des Zentralkanals. Der dorsale Abschnitt der Kleinhirnseitenstrangbahn ist bis auf wenige Punkte zusammengeschrumpft, und dieses geringe Degenerationsfeld setzt sich fort, ohne scharfe Grenze, in einer schmalen Zone vom Durchmesser weniger Punkte, die sich in die gemeinsame Verbreiterung erstreckt. Die Schollen in der Pyramidenbahn und Intermediärbündel sind weniger zahlreich geworden und von geringerer Dichte. Seitenstrangrest und die seitliche Grenzzone fast ganz frei von Schollen.

L. Hinterstrang: Goll'scher Strang wie oben, nur im dorso-medialen Teil — heranreichend bis zum Septum paramedianum — eine Zone, in welcher die Schollen kleiner und von geringerer Dichte sind. Der Flaschenhals ist nach oben noch schmäler geworden. Das kommaförmige Feld unverändert. Das Feld im dorso-medialen Teil des Burdach'schen Stranges ist von der übrigen Degeneration nicht mehr zu trennen.

R. Seitenstrang. Abweichung von links: Spärliche Durchsetzung der Pyramidenstränge, Rand-Degeneration der Kleinhirnseitenstrangbahn und des Gowers'schen Bündels von geringer Breite.

R. Hinterstrang: wie oben. Hintere Wurzeln frei.

Zweites Cervikalsegment: linker Seitenstrang. Im ventralen Teil des Gowers'schen Bündels ist die Degeneration ganz verschwunden. Das Bündel erreicht den Rand des Rückenmarkes in der lateralen Ausladung des Vorderhorns, springt kolbenförmig in das Innere des Seitenstranges vor. Die grösste Breite besitzt es in der Höhe des Zentralkanals, nach unten verjüngt es sich. Das Dege-

nerationsgebiet der Kleinhirnseitenstrangbahn hängt kontinuierlich mit dem Gowers'schen Bündel zusammen. Nach dorsal läuft das Feld in einen schmalen Streifen aus, der die Hinterhornspitze nicht mehr ganz erreicht. Der oben erwähnte dorsale Herd ist verschwunden. Im Pyramidenseitenstrang und im Intermediärbündel noch ziemlich viel Schollen, die jedoch schwächer tingiert sind und in diffuser Anordnung bis in die seitliche Grenzzone hineinreichen. Im Seitenstrangrest fast keine Punkte mehr. Gebiet der vorderen Markbrücke bis auf wenige ganz zerstreute Punkte frei. Das Sulco-marginal-Bündel ebenso, und entlang dem Sulcus anterior teils stärker, teils schwächer tingierte Punkte in zerstreuter Anordnung, die gegen III nicht abgenommen haben.

Hinterstränge. Goll'sche Stränge unverändert wie III, das dorso-mediale Degenerationsfeld ist etwas grösser geworden, das Kommafeld unverändert. In den Burdach'schen Strängen haben die Punkte noch mehr abgenommen.

R. Seitenstrang. Abweichung: Im Pyramidenseitenstrang sind die Punkte spärlicher, ebenso im Burdach'schen Strang nur ganz vereinzelte. Sonst kein Unterschied.

2. Weigert'sche Markscheidenfärbung.

Sechstes Cervikalsegment. Links: Vorderstrang (Sulco-marginal-Bündelgegend), Rand der vorderen Markbrückengegend leicht aufgehellt. Gowers'sches Bündel und Kleinhirnseitenstrang, namentlich letzterer, stärker aufgehellt. An der Grenze von beiden letztgenannten ein medialwärts vorspringender Buckel. Pyramidenbahn leicht aufgehellt, im übrigen Vorderstrangrest und Seitenstrangrest normal.

Rechts: Vollkommen symmetrisch zu links. Auch die Gegend der Pyramidenbahn stärker aufgehellt.

Hinterstränge. Hinterster Teil der Goll'schen Stränge wenig aufgehellt, im Bereich des Flaschenhalses überall am Rand sowohl gegen das Septum med. post. wie gegen die graue Kommissur noch ziemlich zahlreich erhaltene Fasern, sodass in jedem Goll'schen Strang gleichsam ein zentrales, intensives Degenerationsfeld vorliegt. Dann kann noch im rechten Burdach'schen Strange, und zwar im Gebiet der sogenannten mittleren Wurzelzone, ein umschriebenes Degenerationsfeld dem Hinterhorn unmittelbar anliegend nachrücken und sich schmal in die etwas aufgehellte Wurzeleintrittszone fortsetzen.

Fünftes Cervikalsegment. Wie bei VI, nur die Goll'schen Stränge sind etwas schmäler.

Viertes Cervikalsegment. Links: Ganz leichte Aufhellung im Bereich des Vorderstranggrundbündels am Sulcus anterior ventralwärts bis zur vorderen Markbrücke. Im Bereich des Gowers'schen Stranges und der Kleinhirnseitenstrangbahn zeigt die kolbige Anschwellung eine ziemlich gleich breite Degeneration, welche in der Gegend des dorsalen Endes des Gowers'schen Bündels endigt.

Rechts: Eine ebensolche Degeneration am Rand, aber bis in das Gebiet der Markbrücke hineinreichend, ebenfalls fast überall gleich breit, im Gebiet des Gowers'schen Bündels schwächer werdend wie in der Kleinhirnseitenstrangbahn. Vordere Markbrücke im übrigen intakt. Vorderstrang wie oben.

Hinterstränge. Flaschenförmige Degeneration der Goll'schen Stränge, jedoch der dorsalste Teil derselben und beiderseits nach innen vom Septum paramedianum eine wenig degenerierte Zone. Im rechten Burdach kaum merkliche Aufhellung, leichte Aufhellung in den medialen hinteren Ecken des rechten Burdach'schen Stranges. Rechter Burdachscher Strang ein schmales, undeutliches, dem Flaschenhals

des Goll'schen Stranges anliegendes Degenerationsfeld, das sich schon im unteren Teil des Flaschenhalses verliert.

Drittes Cervikalsegment. Links: An der Grenze von Gowers'schen Bündel und Kleinhirnseitenstrangbahn ein nach innen etwas vorspringendes Degenerationsfeld, mässig ausgebildet, dorsalwärts bis zum Hinterhorn schmal und schwach. Dann im Bereich der Pyramidenbahn leichte Aufhellung, ziemlich weit nach vorn reichend. Vorderstranggrundbündel ebenso wie IV.

Rechts: In der Horizontalebene ein längeres, fast spindelförmiges Degenerationsfeld, von Intensität und sich nach vorn so weit erstreckend wie links, nach rückwärts ganz allmählich und gleichmässig abnehmend und übergehend in ein sehr schmales Randdegenerationsfeld im Bereich der ganzen Kleinhirnseitenstrangbahn bis zum Hinterhorn. Vorderstrang symmetrisch wie links.

Hinterstränge wie bei IV.

Zweites Cervikalsegment. Seitenstränge: Ebenso wie III.

Hinterstränge. Im rechten Burdach'schen Strang erstreckt sich das dem Flaschenhals anliegende Degenerationsfeld ebenso weit nach vorne wie in III und verliert sich allmählich. Im linken Burdach'schen Strang eine leichte Aufhellung, die im mittleren Drittel am intensivsten ist und sich allmählich nach ventral und dorsal verliert. Die übrigen Degenerationsfelder wie bei III.

In einer Reihe von Fällen findet sich der Verlauf der Kleinhirnseitenstrangbahn und des Gowers'schen Bündels im Halsmark näher beschrieben. Ein Überblick über diese Beobachtungen mag der Untersuchung des vorliegenden Falles vorangehen.

Schon Foville (1844) spricht in seinem „Traité complet d'anatomie et de physiologie du système nerveux cérébro-spinal“ von der späteren Kleinhirnseitenstrangbahn, die er aber bloss makroskopisch kannte. Türk, der sie als erster mikroskopisch darstellte, spricht von einer centripetal leitenden Bahn in der hinteren Hälfte der Seitenstränge, die, sich immer mehr rückwärts wendend, bis zu den Corpora restiformia aufwärts steigt. Die erste exakte, noch jetzt geltende Beschreibung gab Flechsig auf Grund seiner entwicklungsgeschichtlichen Untersuchungen in den „Leitungsbahnen“.

Unterdessen machten Bastian und Westphal die Beobachtung, dass neben der kompakten Degeneration der Kleinhirnseitenstrangbahn noch disseminierte Degenerationen auftreten. Sie schenkten ihnen keine weitere Beachtung, und erst Gowers verfolgte diese Degenerationen und konstruierte daraus das nach ihm benannte Bündel.

Wie verhält sich nun ihre Lokalisation im Querschnitt, wie ihre Lage zueinander?

Bruns hat in einem Fall von totaler traumatischer Zerstörung des Rückenmarkes, an der Grenze zwischen Hals- und Dorsalmark, eine aufsteigende Degeneration in den Gowers'schen Bündeln und der Kleinhirnseitenstrangbahn beobachtet, von der sechsten Cervikalwurzel bis zur dritten Dorsalwurzel. Im achten Cervikalsegment, das er noch in das Gebiet der traumatischen Degeneration verweist, sah er im Gebiete der Kleinhirnseitenstrangbahn und des Gowers'schen Bündels eine Degeneration, die etwa von der Mitte der Vorderhörner bis hinten an die äussere Lissauer'sche Zone reichte. Die hintere Hälfte dieses Randbezirkes ist stärker degeneriert als die vordere. Die Degeneration überschreitet aber nach innen bedeutend das Gebiet der Kleinhirnseitenstrangbahn und des Gowers'schen Bündels, indem

sie mit zungenförmigen Streifen in das Gebiet der Pyramidenseitenstrangbahn und des Seitenstranggrundbündels hineingreift, und so auf der linken Seite ein grosser Teil der Pyramidenseitenstrangbahn zerstört ist. Im sechsten Cervikalsegment hat sich das Bild insofern verändert, als sich die Gowers'sche Randdegeneration bis in die Mitte des Sulcus longitudinalis anterior, also in das Gebiet der Pyramidenbahn, erstreckt. Die Kleinhirnseitenstrangbahn und das Gowers'sche Bündel gehen also diffus ineinander über und erstrecken sich mit zungenförmigen Protuberanzen in das Gebiet der Seitenstränge. Der Befund ist bis zum dritten Cervikalsegment derselbe.

Tooth untersuchte einen Fall, bei dem sich die Läsion in derselben Höhe wie bei Bruns befand, und fand ebenso wie er zungenförmig von der Randdegeneration nach innen reichende Degenerationsflecke.

Am erwachsenen Menschen ist es Hoche zum ersten Male gelungen, den Verlauf des aufsteigend degenerierten Gowers'schen Bündels bis in das Kleinhirn zu verfolgen. Es handelte sich in seinem Falle um eine Kompression des Rückenmarkes, in der Höhe des achten Dorsalwurzelpaares in einer Länge von 1,5 cm, ohne ganz scharfe Abgrenzung nach oben und unten. Über die Entartungen in aufsteigender Richtung schreibt er: „Ein Segment oberhalb der Kompressionsstelle findet sich ebenso wie dicht unterhalb derselben, auf dem ganzen Querschnitt verstreut, einzelne degenerierte Fasern, die bei D V. abnehmen, bei D III. schon fast ganz schwinden — kurze Bahnen. Dann findet sich bis in das oberste Halsmark hinein eine nur ganz allmählich an Intensität abnehmende, aufsteigende sulco-marginale Vorderstrang-Degeneration, aber ohne ganz in die Tiefe der vorderen Incisur einzutreten. In der Höhe der Pyramidenkreuzung findet sie sich nicht mehr.“ Ferner — abgesehen von den

Angaben über das Verhalten der Goll'schen und Burdach-schen Stränge, der Lissauer'schen Zone — gehen Kleinhirn-seitenstrangbahn und Tractus anterolateralis in allen Rücken-markshöhen von D 7 an aufwärts ohne scharfe Grenze in-einander über. Jedes Bündel bildet für sich nach vorne zu eine zungenförmige Protuberanz. Fast auf allen Querschnitten verbinden einzelne degenerierte Fasern das Feld des Gowers'-schen Bündels mit der aufsteigenden Degenerationsfigur im Gebiete des Vorderstrangrandes. Eine Endigung von Fasern des Gowers'schen Bündels in die seitlichen Partien des Vorder-horns hinein hat er im Cervikalmark vergebens gesucht.

Gowers hat angegeben (in seinem Falle sass die Läsion im oberen Teile der Lendenanschwellung), dass er das Gowers'sche Bündel über das obere Cervikalmark nicht habe verfolgen können. Schaffer dagegen (Quertrennung des Rückenmarkes in der Höhe des elften Brustwirbels) hat trotz Untersuchung nach Marchi das Bündel über die Höhe der zweiten Cervikalwurzel nicht mehr gesehen. Mit Rücksicht auf diese beiden Befunde untersuchte Hoche, trotzdem sich keine Volumsverminderung in seinem Falle gezeigt hatte, ob etwa Fasern aus dem Gowers'schen Bündel in die graue Substanz abbiegen, aber vergeblich.

In dem zweiten Falle beobachtete Hoche (Luxation des dritten Halswirbels), dass sich die Degenerationsfelder der Kleinhirnseitenstrangbahn und des Gowers'schen Bündels genau wie im ersten Falle verhalten. Eine Verschiedenheit findet sich nur insofern, als an Stelle der wenigen Degenera-tionsfasern, welche das Gowers'sche Bündel mit dem Degenera-tionsgebiet im Pyramidenvorderstrang verbunden hatten, sich jetzt ein aufsteigender degenerierter Randstreifen von der Tiefe der Incisur bis zur vorderen Zacke des anerkannten Gowers'schen Gebietes erstreckt, zu der eine Brücke von we-nigen Fasern herüberführt (C4), weiter aufwärts, parallel gehend

der beträchtlichen Entwicklung der Pyramidenvorderstränge, weicht dieser Streifen zurück nach rechts und links, nachdem er schon bei C 2 die Tiefe der Incisur verlassen hat. Im oberen Teil des ersten Cervikalsegments liegt die betreffende Fasergruppe schon ausserhalb der vorderen Wurzeln (C 1 b), um dann im Niveau der Pyramidenkreuzung nur noch als vorderste Zacke des Gowers'schen Bündels zu figurieren, dessen weiteres Schicksal sie von hier teilt. Der Bezirk des Gowers'schen Bündels auf dem Querschnitt reicht demnach nach Hoches Meinung vom vorderen Ende der Kleinhirnseitenstrangbahn an nach vorne bis in die Tiefe der vorderen Incisur.

Fassen wir also zusammen, so beobachtete Hoche in allen Segmenten keine Volumsveränderung im Gebiete der Kleinhirnseitenstrangbahn und des Gower'schen Bündels, dagegen eine Abnahme in dem den Pyramidenvordersträngen angehörigen Degenerationsgebiete.

Dennoch hält es Hoche für möglich, dass das Gowers'sche Bündel eine Faserabnahme erfahre und bei tiefen Läsionen schon im Brustmark endige.

Andererseits liegen eine Reihe von Beobachtungen vor, welche in dem den Kleinhirnseitensträngen und den Gowers'schen Bündeln angehörigen Degenerationsgebiete eine Volumzunahme betonen.

von Söldner (Läsion des unteren Cervikalmarks) und Quensel (Kompression im 9. und 10. D.) geben übereinstimmende Beobachtungen: Gowers'sches Bündel und Kleinhirnseitenstrangbahn gehen in allen Segmenten ohne scharfe Grenze ineinander über und laufen nach innen in eine zungenförmige Vorwölbung aus. Auch Rossolymo (Degeneration infolge von Sarkombildung in der Höhe des 11. D. bis 2. L.) bestätigt diese Vorwölbung. Alle entscheiden sich eher im Sinne einer Volumzunahme.

Vor allem aber Winter (Kompressionsmyelitis anschliessend an eine Fraktur der oberen Brustwirbelsäule) studierte diese Degenerationsgebiete.

Er kommt zu folgenden Schlussfolgerungen: „In aufsteigender Richtung finden wir oberhalb der Kompressionsstelle zahlreiche, über den ganzen Querschnitt zerstreute Fasern, die sich hirnwärts allmählich von der grauen Substanz entfernen, am längsten in der Nähe der aufsteigend degenerierten Bündel des Seitenstranges erhalten bleiben, besonders in dessen dorsalen Partien im Gebiete der Pyramidenseitenstränge. Diese Fasern scheinen sich zum grossen Teil den Kleinhirnseitensträngen und zum Teil auch den Gowersschen Bündeln anzuschliessen, wodurch letztere in aufsteigender Richtung über drei Segmente eine gewisse Volumzunahme erfahren."

Auch Barbacci schien es in einigen Fällen, als ob die Degeneration im Kleinhirnseitenstrang in demselben Masse zunehme, als man im Rückenmark aufstieg. Er sagt: „Erst in einer gewissen Entfernung nach oben von der Kompressionsstelle, welche um so grösser war, je tiefer die Verletzung lag, fingen degenerierte Fasern an, in der Ära der Kleinhirnseitenstrangbahn zu erscheinen, und nur wenige Zentimeter weiter oben hatte das Bündel den höchsten Intensitätsgrad erreicht." Eine Erscheinung, die er sich durch die Annahme erklärt, dass die Fasern der Kleinhirnseitenstrangbahn nicht im Niveau ihres Ursprunges, sondern in mehr steiler, aufsteigender Richtung nach der Peripherie des Seitenstranges hinziehen.

Marburg machte interessante Beobachtungen. An einer Reihe von Rückenmarks-Kompressionen stellt er fest, dass das Areal der Kleinhirnseitenstrangbahn in allen Höhen grösser wird, d. h. sich mehr ventral ausdehnt, als bisher auf Grund der Forschungen von Flechsig angenommen wurde. Bei Querläsion im mittleren Brustmark nehmen die

Fasern der Kleinhirnseitenstrangbahn in ganz auffallender Weise zu, während die des Gowers'schen Bündels entsprechend abnehmen, und zwar werden die Fasern selbst in der Kleinhirnseitenstrangbahn nicht nur dichter aneinandergefügt, sondern das Areal der Kleinhirnseitenstrangbahn wird grösser, sowohl dorsal als auch ventral durch einen saumförmig in das Gowers'sche Bündel hineinreichenden Fortsatz.

Zu welchen Folgerungen können wir nun auf Grund unseres Falles kommen?

Vergleichen wir die Degenerationsgebiete der Kleinhirnseitenstrangbahn und des Gowers'schen Bündels in den einzelnen Cervikalsegmenten, so können wir eher eine Zunahme konstatieren, jedenfalls nimmt das Areal nicht ab. Diese Volumzunahme zeigt sich auch in den oben erwähnten Fällen und wird dort ausdrücklich betont. Demgegenüber sind vereinzelte Beobachtungen mitgeteilt worden, die eine Verringerung der degenerierten Fasern wahrgenommen haben wollen.

Wenn auch das Areal der Kleinhirnseitenstrangbahn cerebralwärts zunimmt, wie es deutlich aus Flechsigs Berechnung der Fasern im Querschnitt hervorgeht, so wäre es dennoch möglich, dass nach Querschnittsläsionen eine Verringerung dieses Areals bestände. Ziehen hält dies für sehr unwahrscheinlich. Sherrington aber hat es nach Versuchen beim Affen behauptet, und ebenso will Tooth es in einem Falle beim Menschen gesehen haben und scheint eine solche Annahme ganz allgemein für Läsionen im unteren Brustmark zu vertreten. Es müssten also Fasern dieser Bahn schon innerhalb des Rückenmarkes ihr Ende finden.

Dagegen spricht, dass die Degenerationsfelder der Kleinhirnseitenstrangbahn bis in das Kleinhirn verfolgt worden sind, und andererseits der positive Nachweis von einer Zunahme des Degenerationsgebietes innerhalb dieser Bahn.

Das Gowers'sche Bündel soll nach verschiedenen Autoren zunehmen, nach anderen abnehmen. Zu den ersteren gehört Gowers selbst und Sherrington. Die Annahme einer Reduktion des Areals wird dagegen von Schaffer vertreten, von Pellizzi ganz besonders hervorgehoben. Vergleicht man die beiden von Hoche mitgeteilten Fälle, der selbst eine teilweise Endigung im Halsmark in Erwägung zieht, und den von Quensel, die alle in verschiedenen Höhen die Einwirkung der Läsion hatten, so könnte man beim Vergleichen der Abbildungen zu dem Schlusse kommen, dass die Degeneration nach oben zunimmt, jedoch ist auch hier Vorsicht beim Vergleichen der Bilder am Platze. Barbacci behauptet, dass die gesunden Fasern um so mehr zunehmen, je weiter man sich aufsteigend von der Läsionsstelle entfernt.

Auf jeden Fall wird die Zunahme, wenn überhaupt eine stattfindet, keine wesentliche sein.

Immerhin wird es im einzelnen Falle stets schwer sein, zu entscheiden, ob die Volumsveränderung den Kleinhirnseitensträngen oder den Gowers'schen Strängen angehört. Bei der fast stets anzutreffenden innigen Verschmelzung der beiden Degenerationsgebiete ist es unmöglich, eine Grenze zu finden. Flechsig nahm sie künstlich in der Höhe einer durch den dorsalen Teil der Vordersäulen gelegten Frontallinie an; da sich die Vorwölbung meist in der Höhe des Zentralkanals findet, so würde sie beiden Bahnen angehören.

In unserem Falle ist die Vorwölbung gerade die Stelle der zunehmenden Intensität der Degeneration. Sie springt im zweiten Cervikalsegment weiter ins Innere vor als im sechsten. Dagegen hat sich das Degenerationsgebiet von der Hinterhornspitze zurückgezogen und nach ventral verzogen. Im ventralen Teil ist sie ebenfalls erheblich zurückgegangen.

Nun sagt Flatau, dass die Kleinhirnseitenstrangbahn im unteren Dorsalmark in ihrem dorsalen Abschnitt weniger

entwickelt sei, in ihrem ventralen breit und bauchartig erscheint. Im Halsmark dagegen, und dies bestätigen auch Sherrington, Barbacci, nehmen die Zacken im ventralen Teil zu, die Gesamtform des Bündels ist gerade umgekehrt, nämlich ventral schmal, dorsal breit.

Würden wir diesen Angaben zustimmen, so würde vor allem die Abnahme der Degeneration im dorsalen Teil und das Zurückziehen von der Hinterhornspitze damit im Widerspruch stehen. Eine Abdrängung von seiten der Pyramidenbahn anzunehmen, wäre sehr gezwungen, vor allem ist sie nur vorübergehend in der Höhe des zweiten unteren Cervikalsegments gesehen worden. Hier findet ein langsames, aber stetes Zurückweichen statt. Vergegenwärtigen wir uns den oben erwähnten Fall von Bruns, ferner Marburgs Behauptung von der auffallenden Zunahme der Kleinhirnseitenstrangbahn auf Kosten des Gowers'schen Bündels, ferner Ziehens Anschauung von einer direkten Überwanderung aus dem Gowers'schen Bündel in das Gebiet der Kleinhirnseitenstrangbahn, bedenken wir weiter, dass es sich bei dem Gowers'schen Bündel nicht um ein kompaktes Degenerationsfeld sondern um zerstreute Herde handelt, und dass alle Erfahrungen zum mindesten eine Zunahme in den Gowers'schen Bündeln negieren, so ist der Schluss wohl berechtigt, dass die Vorwölbung und mit ihr die Volumzunahme der Kleinhirnbahn angehört und durch eine ventrale Verschiebung der Fasern entstanden ist.

Woher kommt nun diese Zunahme? Dass sie allein von den Fasern des Gowers'schen Bündels stammt, ist nicht nötig. Es wäre möglich, dass sie aus der weissen Substanz kommt, wie auch Winter annimmt. Wir sehen, wie allmählich die Innenzone des Seitenstranges freier von degenerierten Fasern wird, und sich diese mehr und mehr auf die Peripherie zurückziehen. Diese Fasern nun könnten die

Volumzunahme bedingen. Die schmale Randzone, welche stets vorhanden ist, könnte nach dem Gesetz „von der exzentrischen Lagerung der langen Bahnen im Rückenmark“ (Flatau) entweder durch lange, von der Läsionsstelle herstammende Fasern erhalten oder auch durch — aus der weissen Substanz — sich anlegende Fasern gebildet werden.

Die degenerierten Fasern in den Pyramidenseitensträngen nehmen bald ab und könnten allein durch die traumatische Degeneration aufgetreten sein. Nun aber findet sich im vierten Cervikalsegment ein Gebiet in den Pyramidenseitensträngen, welches viel stärker degeneriert ist wie beim fünften. Wahrscheinlich sind diese Fasern, aus der weissen Substanz stammend, in der Höhe der Läsionsstelle zerstört worden, verlaufen in der grauen Substanz ein paar Segmente weit, bis sie in den Seitenstrang übertreten und dann vielleicht zur Vergrösserung der Kleinhirnseitenstrangbahn und des Gowers'schen Bündels beitragen.

Im Sinne Ziehens würden sowohl die aus dem Seitenstrang stammenden Fasern, wie auch die im vierten Cervikalsegment auftretenden degenerierten Fasern als Kommissurenfasern in die graue Substanz nach kurzem Verlauf zurückkehren.

Im Vorderstranggrundbündel nimmt die Degeneration nach oben gleichmässig ab und zieht sich zurück gegen die ventralen Ecken. Die Ansicht, dass die bis an die vordere weisse Kommissur reichende Randdegeneration ganz dem Gowers'schen Bündel angehört, wird oft vertreten. Für sie spricht sich auch Bruns aus. Eine scharfe Trennung nach lateralwärts im Bereich der vorderen Markbrücke vom Gowers'schen Bündel ist eben nicht möglich, doch wissen wir ganz allgemein, dass die Randdegeneration im Vorderstrang sehr rasch abklingt, während sie in den Seitensträngen auch bis ins oberste Halsmark gut erhalten bleibt.

Mit einiger Sicherheit beweist die allmähliche Isolierung in unserem Falle, in dem von Winter, den selbständigen Charakter des aufsteigenden Vorderstranggrundbündels (Zone sulco-marginal von Marie, vordere Randzone Löwenthals), für die Zweiteilung des Gowers'schen Bündels liegen keine Anhaltspunkte vor, wohl aber spricht dagegen der Fall Hoche, „der aus dem Vorderstrang zahlreiche kleine Fäserchen in die grauen Vorderhörner ziehen sah".

Von bekannter Anordnung sind die Goll'schen Stränge. Im Bereich des unteren Halsmarkes reichen sie bis an die hintere Kommissur. Nach oben ziehen sie sich auf die bekannte Keilform zurück, die dadurch gebildet wird, dass gesunde Fasern oberhalb der Läsionsstelle in die hinteren Wurzeln eintreten, sich an der hinteren Kommissur anlegen — zwischen diese und die übrigen Teile des Goll'schen Stranges — und dadurch das Degenerationsfeld verkleinern.

Bleibt noch zu erklären das kommaartige, schmale Degenerationsfeld im Burdach'schen Strange. Ist dasselbe identisch respektive analog mit dem bekanntlich absteigend degenerierenden Kommafeld Schultzes? Dann müsste es sich um eine accidentelle primäre Degeneration handeln, und das ist bis jetzt nur im Brustmark beobachtet worden. Oder deckt sich dieses Feld wie die dorso-medialen (hinteren äusseren) circumskripten Degenerationen mit den bei Tabes dorsalis beobachteten Feldern, wie sie Karl Mayer in mehreren Fällen sah. Er fand, „dass in den hinteren Wurzelzonen der beiden untersten Cervikalnerven zwei morphologisch zu sondernde Partien vertreten seien. Die eine derselben, die vordere, rückt aus der ursprünglichen Lage der ganzen Hinterwurzel in der Wurzeleintrittszone in die mittlere Wurzelzone, erfüllt dieselbe zunächst gänzlich, weicht jedoch im Aufstiege cerebralwärts vor den eintretenden, gesunden Hinterwurzeln immer mehr nach innen zu. Die zweite hintere Portion

der Hinterwurzeln nimmt in einer Höhe, in welcher die vordere Portion die mittlere Wurzelzone erreicht hat, den ganzen hintersten Abschnitt vom inneren Anteil der Burdach-schen Stränge (hintere mediale Wurzelzone Flechsigs) ein". An dem Aufbau der unteren medialen Wurzelzonen wirken nun die oberen Cervikalwurzeln ebenso mit, wie es für die untersten wahrscheinlich ist.

Es würden also die hinteren äusseren Felder im Burdach'schen Strang von der hinteren Portion einer hinteren Cervikalwurzel gebildet werden, während die vordere Portion dieser Wurzel zu dem schmalen Streifen — Kommafeld — an der ventralsten Partie des Goll'schen Stranges zieht.

Schlussfolgerungen:

1. Das Degenerationsgebiet erfährt in aufsteigender Richtung eine Volumzunahme.
2. Die Volumzunahme gehört der Kleinhirnseitenstrangbahn allein an und nicht dem Gowers'schen Bündel.
3. Sie kommt zustande durch eine ventrale Verschiebung der Fasern.
4. Es ist möglich, dass Fasern aus der Pyramidenseitenstrangbahn nach — ein paar Segmente weitem — Verlauf in der grauen Substanz an der Volumzunahme teilnehmen.
5. Das Vorderstranggrundbündel ist eine selbständige Faserbahn und nicht ein Teil des Gowers'schen Bündels.
6. Das kommaartige Degenerationsfeld im Burdach'schen Strang wird von der vorderen Portion einer hinteren Cervikalwurzel, die dorso-medialen Felder von deren hinterer Portion gebildet.

Herrn Obermedizinalrat Professor Dr. von Bollinger danke ich ergebenst für die Übernahme des Referats und Herrn Professor Dr. Müller für die gütige Überlassung des klinischen Materials.

Die Arbeit wurde angefertigt in der Prosektur des städtischen Krankenhauses r. d. I. unter der wohlwollenden und fördernden Unterstützung von Herrn Prof. Dr. Schmaus, dem ich an dieser Stelle meinen besten Dank ausspreche.

Literatur-Verzeichnis.

1. Auerbach, Virch. Archiv. Bd. 124.
2. Barbacci, Zentralblatt für allgem. Pathologie und path. Anatomie 1891.
3. Bruns, Archiv f. Psych. u. Nervenkrankheiten. Bd. 25.
4. Hugh, Patrick ebenda.
5. Bechterew, Les voies de conduction du cerveau et de la moelle.
6. „ Neurolog. Zentralblatt 1894.
7. „ „ „ 1895.
8. Gowers, Handbuch d. Nervenkranheiten.
9. „ Neurol. Zentralblatt 1886.
10. Flatau, Handbuch d. path. Anatomie des Nervensystems.
11. „ Zeitschrift f. klin. Med. Bd. 32.
12. Flechsig, Leitungsbahnen im Gehirn und Rückenmarke.
13. Foville, Traité complet d'anatomie et de physiologie du systhème nerveux cérébro-spinal.
14. Hoche, Archiv f. Psych. u. Nervenkrankheiten. Bd. 28.
15. Hofrichter, Über sekund. aufst. Degeneration. Dissert. Jena.
16. Loewenthal, Internat. Monatsschr. f. Anatomie u. Phys. 1893.
17. Marburg, Monatsschr. f. Psych. u. Neurol. Bd. XIII.
18. Marie, Leçons sur les Maladies de la Moelle.
19. Mayer Karl, Jahrbücher f. Psych. u. Neurol. Bd. XIII.
20. Mott, Brain. Summer Number. 1892.
21. Obersteiner, Anleitung b. Studium d. Baues d. nervösen Zentralorgane.
22. Pellizzi, Arch. ital. de Biologie T. 24.

23. Quensel, Neurolog. Zentralbl. 1898.
24. Rossolymo, „ „ 1887.
25. Söldner v., „ „ 1897.
26. Schaffer, „ „ 1895.
27. Sherrington, Journ. of Phys. 1889.
28. „ „ „ „ 1893.
29. Schmaus-Sacki, Vorlesungen über die path. Anatomie d. Rückenmarks.
30. Schultze, Archiv f. Psych. 1883.
31. Tooth, Gulstonians Lectures.
32. „ Brit. Med. Journ. 1889.
33. Türck, Sitz.-Bericht d. Wiener Akademie 1851.
34. Wolffhügel, Ergebnisse etc. v. Lubarsch-Ostertag.
35. Westphal, Arch. f. Psych. Bd. X.
36. Worotynski, Neurol. Zentralblatt. 1897.
37. Winter, Arch. f. Psych. Bd. XXXV.
38. Ziehen, Anatomie d. Zentralnervensystems in Bardelebens Handbuch.

Lebenslauf.

Ich, Lilli Wedell, wurde geboren am 4. Februar 188 zu Düsseldorf. Legte die Reifeprüfung am Kgl. Gymnasium z Neuss ab, März 1900. Besuchte die Universitäten: Berlin S.-S 1900 bis W.-S. 1900/1901, Bonn S.-S. 1901 bis S.-S. 1902 München W.-S. 1902/03 bis S.-S. 1903, Bonn W.-S. 1903/04 München S.-S. 1904.

Die medizinische Approbationsprüfung bestand ich an 1. Februar 1905.

C. VI

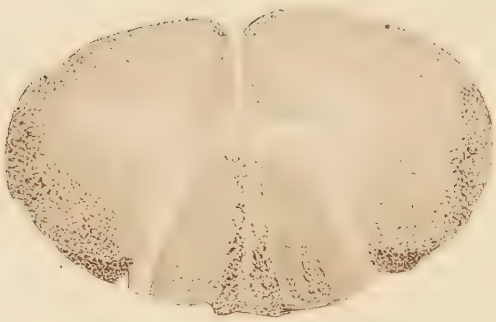

C. V

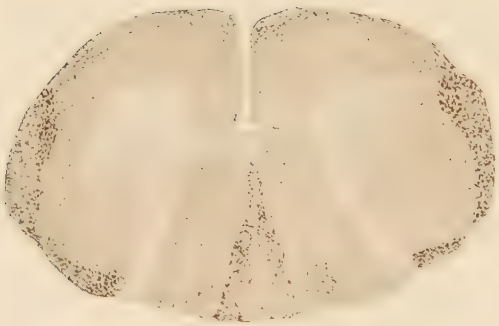

C. IV

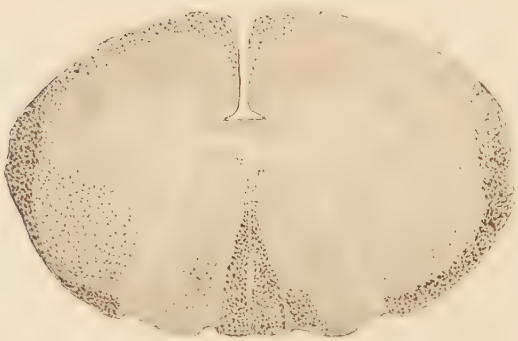

C. III

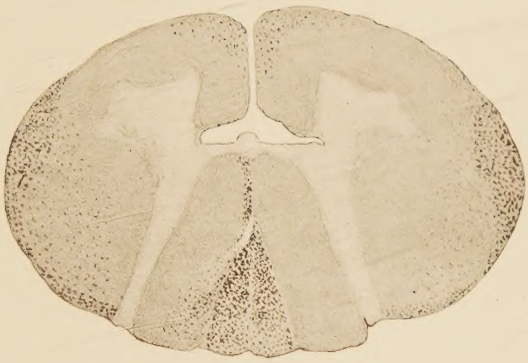

C. II